

# TierKlinik Lüneburg

Klinik und Praxis für Kleintiere

Dr. Dirk Remien • Uta Rönneburg • Dr. Henning Schenk

Zus.-Bez. Kardiologie

PhD Neuroscience; Diplomate ECVN



Stadtkoppel 5c  
21337 Lüneburg

Telefon 041 31 - 55 125  
Telefax 041 31 - 57 555

www.tierklinik-lueneburg.de  
mail@tierklinik-lueneburg.de

Tierklinik Lüneburg, Stadtkoppel 5c, 21337 Lüneburg

An

Lüneburg, den 06.02.2022

## Bericht

Sehr geehrte Damen und Herren,

nachfolgend der Bericht von:

**"Felix", Katze, Bengal, geb. am 22.08.2018 von Cansu Demiray.**

### 06.02.2022 Diagnose: Notdienst: Fieber, ggr. Nierenwerterhöhung

#### **Vorbericht**

verkriecht sich, frisst seit Freitag nicht mehr  
1 Partnertier - munter

Futtermaufnahme: seit Freitag nicht mehr  
Wasseraufnahme: ungestört  
Kotabsatz: normal, zuletzt Freitag  
Urinabsatz: normal, zuletzt gestern Abend beobachtet

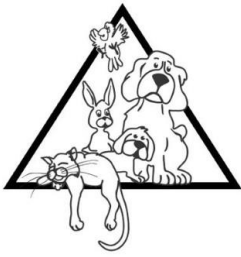
Impfstatus: aktuell  
Entwurmungsstatus: nicht regelmäßig entwurmt  
Auslandsaufenthalt / Herkunft: kein Auslandsaufenthalt, kommt aus Deutschland  
Grund-/Vorerkrankungen: keine bekannt aktuelle  
Medikamente: keine laufende Medikation  
Allergien und Unverträglichkeiten: keine bekannt  
Freigänger: nein, Freigang mit Leine

#### **Untersuchung**

ruhig, aufmerksam, Schleimhäute rosa, KFZ<2sec., Lnn. palp. obB, T: 40,2°C  
Herz und Lunge ausk. obB, Abdomen weich, indolent.

#### **Röntgen:**

Thorax: Lunge belüftet, Herzsilhouette abgrenzbar  
Abdomen: Leber spitzrandig, Magen leer, Nieren abgrenzbar, Darm obB; Enddarm kotgefüllt, Blase ggr-mgr. gefüllt  
Wirbelsäule obB



# Tierklinik Lüneburg

Klinik und Praxis für Kleintiere

Dr. Dirk Remien • Uta Rönneburg • Dr. Henning Schenk

Zus.-Bez. Kardiologie

PhD Neuroscience; Diplomate ECVN



Stadtkoppel 5c  
21337 Lüneburg

Telefon 041 31 - 55 125  
Telefax 041 31 - 57 555

www.tierklinik-lueneburg.de  
mail@tierklinik-lueneburg.de

## Labor:

Blutbild: V.a. Linksverschiebung, WBC  $21,65 \times 10^9/L$ , Neu  $14,91 \times 10^9/L$

Blutchemie: Glu erhöht (vermutlich Stressbedingt), Crea 2,2 mg/dl

## weiteres Vorgehen:

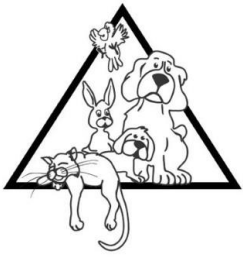Inj. Synulox + Emex + Tolfedine

### Therapieplan:

morgen Kontrolle bei Ihnen (daher keine Medikation mitgegeben)

Bei ausbleibender Besserung Rat zum Sono Abdomen

Untersuchung	Wert	Min	Max	Einheit	
RBC	9,19	6,54	12,2	$\times 10^{12}/L$	
HCT	39,6	30,3	52,3	%	
HGB	13,9	9,8	16,2	g/dL	
MCV	43,1	35,9	53,1	fL	
MCH	15,1	11,8	17,3	pg	
MCHC	35,1	28,1	35,8	g/dL	
RDW	24,3	15	27	%	
%RETIC	0,1			%	
RETIC	10,1	3	50	K/ $\mu$ L	
RETIC-HGB	14,8	13,2	20,8	pg	
WBC	21,65	2,87	17,02	$\times 10^9/L$	
%NEU	68,9			%	
%LYM	28,6			%	
%MONO	1,8			%	
%EOS	0,5			%	
%BASO	0,2			%	
NEU	14,91	2,3	10,29	$\times 10^9/L$	
BAND	* Verdacht auf				
LYM	6,19	0,92	6,88	$\times 10^9/L$	
MONO	0,4	0,05	0,67	$\times 10^9/L$	
EOS	0,1	0,17	1,57	$\times 10^9/L$	
BASO	0,05	0,01	0,26	$\times 10^9/L$	
PLT	139	151	600	K/ $\mu$ L	
MPV	18,4	11,4	21,6	fL	
PCT	0,26	0,17	0,86	%	



# TierKlinik Lüneburg

Klinik und Praxis für Kleintiere

Dr. Dirk Remien • Uta Rönneburg • Dr. Henning Schenk

Zus.-Bez. Kardiologie

PhD Neuroscience; Diplomate ECVN

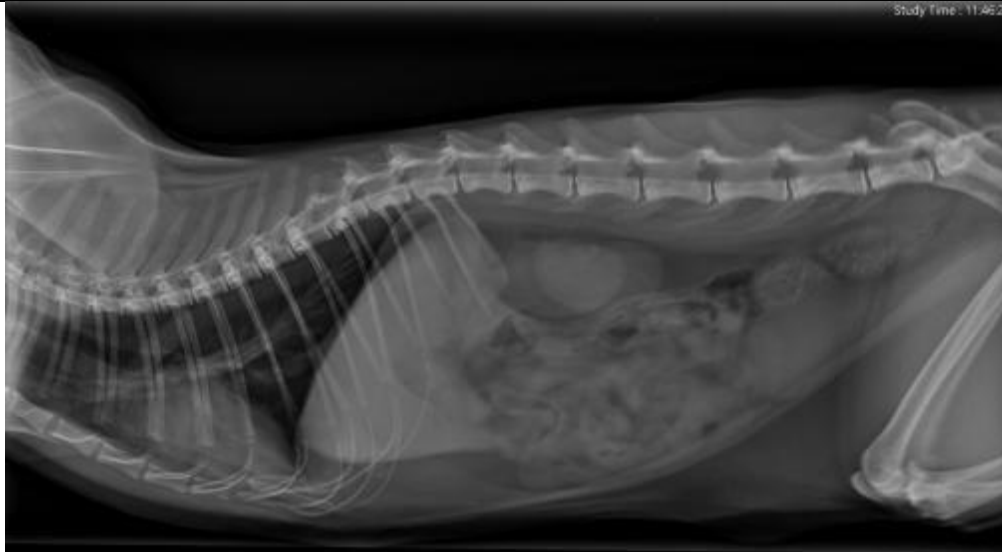

Stadtkoppel 5c  
21337 Lüneburg

Telefon 041 31 - 55 125  
Telefax 041 31 - 57 555

[www.tierklinik-lueneburg.de](http://www.tierklinik-lueneburg.de)  
[mail@tierklinik-lueneburg.de](mailto:mail@tierklinik-lueneburg.de)

Untersuchung	Wert	Min	Max	Einheit	
GLU	14	3,89	8,33	mmol/l	
CRE	2,2	0,3	2,1	mg/dl	
BUN	13	10	30	mg/dl	
PHO	3,39	3,4	8,5	mg/dl	
TP	7,92	5,4	8,4	g/dl	
ALB	4,35	2,6	4,7	g/dl	
ALT	60	20	100	U/l	
ALP	32	10	90	U/l	
GGT	5	0	5	U/l	
BIL	0,15	0,1	0,4	mg/dl	



Für Fragen stehen wir Ihnen gern zur Verfügung.

Mit freundlichem Gruß

Dr. Ewert